Aus dem pathologischen Institut der Universität Heidelberg.
(Direktor: Professor Dr. Ernst.)

Lane Medical Library

Über ein

Lipom des Erwachsenen

mit Lipoblasten in verschiedenen Stadien.

(Ein Beitrag zur granulären Fettsynthese.)

Inaugural-Dissertation

zur

Erlangung der Doktorwürde

der

hohen medizinischen Fakultät

der

Grossherzogl. Rupprecht-Karls-Universität zu Heidelberg

vorgelegt von

Hans Rasor

aus Frankfurt a. M.

Mit 8 Abbildungen im Text.

Wiesbaden.
Verlag von J. F. Bergmann.
1913

Aus dem pathologischen Institut der Universität Heidelberg.
(Direktor: Professor Dr. Ernst.)

Über ein

Lipom des Erwachsenen

mit Lipoblasten in verschiedenen Stadien.

(Ein Beitrag zur granulären Fettsynthese.)

Inaugural-Dissertation

zur

Erlangung der Doktorwürde

der

hohen medizinischen Fakultät

der

Grossherzogl. Rupprecht-Karls-Universität zu Heidelberg

vorgelegt von

Hans Rasor

aus Frankfurt a. M.

Mit 3 Abbildungen im Text

Wiesbaden.
Verlag von J. F. Bergmann.
1913.

Gedruckt mit Genehmigung der hohen medizinischen Fakultät zu Heidelberg.

Dekan: Herr Professor Dr. Kossel.

Referent: Herr Professor Dr. Ernst.

Druck von Carl Ritter, G. m. b. H., Wiesbaden.

Das im folgenden zu besprechende Lipom scheint mir deshalb des genaueren Studiums wert, weil es in grosser Menge jugendliche Fettzellen enthält und wir bei ihm bis zu einem hohen Grad der Wahrscheinlichkeit den ersten Ort der Fettbildung in den Granulis sehen.

Es handelt sich um ein in der Sammlung des pathologischen Instituts befindliches Formolpräparat. Die Erhebungen über die Provenienz des Materials haben folgendes ergeben[1]):

Ein 25 Jahre altes Mädchen, vorher immer gesund, ohne hereditäre Belastung mit Tuberkulose oder Neubildung, bemerkte zuerst vor etwa einem Jahr eine leichte weiche Verdickung auf dem Rücken, die keine Schmerzen verursachte. Die Geschwulst wuchs allmählich, und auf den Rat des Arztes kam die Patientin zur Operation. Es fand sich auf dem Rücken, rechts neben der Mittellinie, in der Höhe der mittleren Brustwirbel eine weiche, fast fluktuierende Geschwulst, mit der Haut nicht verwachsen, auf der unterliegenden Fascie kaum verschieblich. Die Ausschälung gelang ohne Schwierigkeiten, dabei fiel der ausserordentlich starke Gefässreichtum der Geschwulst auf, der eine Masse von Unterbindungen nötig machte.

Das zur Untersuchung eingesandte, frische Operationsergebnis imponierte durch seine milchig weisse Farbe und seine markige Beschaffenheit und wurde zunächst für ein Sarkom gehalten. Die äussere Besichtigung des nunmehrigen Formolpräparates ergibt diesen Befund: Auf 10 % Formaldehyd schwimmt ein rundliches, leicht abgeplattetes Gebilde, von (nach Härtung) fester Konsistenz, von dünner grauer Kapsel umzogen. Seine Masse sind: 10 cm lang, 8 cm breit, 4 cm dick. Seine Oberfläche zeigt eine grobe Lappung. Die Schnittfläche erscheint

[1]) Mitteilung des Herrn Dr. Orth im Bürgerhospital Speyer.

fein granuliert. Die in den zentralen Teilen rein weisse Farbe zeigt in den Randpartien eine feine graue Äderung. Starke Gefässe und Bindegewebszüge sind nicht zu erkennen.

Zur mikroskopischen Untersuchung benutzte ich Gefrier-, Paraffin- und Celloidin-Schnitte, die ich mit Hämatoxylin-Eosin nach van Gieson-Weigert und nach Weigert (Elastica) färbte. Zur Darstellung feinerer Strukturen dienten Färbungen mit Mallorys Anilinblau, Kresylviolett und die Methoden von Benda (modifiziert von Kolster[1]) und Schultze[2]). Zur spezifischen Fettdarstellung folgten die Färbungen mit Sudan III, Scharlachrot und Chlorophyll[3]).

Die Glykogenfärbung nach Best fiel negativ aus. Auch der Versuch, etwa ausgelaugtes Glykogen in der Fixierungsflüssigkeit mit der von Pflüger[4]) angegebenen Jodmethode nachzuweisen, hatte kein positives Ergebnis.

Die schwächste Übersichtsvergrösserung zeigt ein lappig strukturiertes Gewebe. Die Lappung kommt durch Stränge bindegewebigen Stromas zustande. Vom Rand nach der Mitte zu werden die Läppchen grösser. Sie bestehen aus mit Hämatoxylin sich blau färbendem Parenchym, das von zahlreichen hellen Lücken durchbrochen ist. Im bindegewebigen Stroma finden sich zahlreiche Gefässe. Diese zeigen zum Teil arteriellen Charakter mit gut entwickelter Media, zum Teil mehr kapillären, zum Teil sind es auch dünnwandige Venen. Das Bindegewebe erweist sich als kernarm und nimmt stellenweise homogene Beschaffenheit an. Häufig findet sich Parenchym in das Stroma vorgeschoben; die bei van Giesonfärbung deutlichen Lamellen scheinen hier auseinandergedrängt von hellen Vakuolen oder dichterem Gewebe. Auch in die Fasern der äusseren Kapsel sind Teile des eigentlichen Geschwulstgewebes eingelagert, doch ist die Kapsel selbst nie von diesem durchbrochen. Die, zunächst besonders auffallenden, Vakuolen liegen, scharf umrandet, vereinzelt inmitten dichteren Gewebes, meist aber in grosser Zahl, dicht an einander gedrängt, im allgemeinen kreisrund, in stärkerer Dichte abgeplattet, polyedrisch. Die Grösse der Vakuolen schwankt etwas. Am grössten sind die ganz leeren, die auch meist kreisrund sind, ihr Durchmesser ist durchschnittlich 100—150 μ. Es folgen dann solche, die in ihrem Lumen ein Netzwerk von Tochterbläschen umschliessen. Diese, bei mässiger Vergrösserung noch deutlich zu differenzierenden, Netzvakuolen bilden dann den Übergang zu etwas dichterem, mit Hämatoxylin blau sich färbendem Gewebe, dessen genauere Struktur erst starke Trockensysteme und Immersion aufdecken. Bei

[1]) Zieglers Beiträge 1911 (Bd. 51).
[2]) Zeitschr. f. wissenschaftl. Mikroskopie u. mikroskopische Technik 1910 Bd. XXVII.
[3]) Boas. Berl. klin. Wochenschr.
[4]) Abderhalden. Handbuch der biochemischen Arbeitsmethoden.

diesen stellt sich nun heraus, dass das ganze Geschwulstparenchym rein zelliger Natur ist. Auch die dichter erscheinenden Partien sind aus einzelnen Zellen aufgebaut, die sich zunächst durch ihre Grösse unterscheiden. Die schon erwähnten grossen Vakuolen (100—150 μ) sind völlig leer. Oft können wir bei ihnen Siegelringform beobachten. Der kleine Kern sitzt in einem schmalen, sichelförmigen Protoplasmarest, an die Wand gedrückt. Im Gegensatz zu diesen grossen, leeren Gebilden stehen die, zunächst als dichteres Gewebe imponierenden Zellformen. Wir finden, scharf von einander abgegrenzt, viel kleinere (20—50 μ) rundliche Zellen, mit kleinem, rundem Kern, dessen scharfe Membran ein fein strukturiertes Chromatingerüst und 1—3 Kernkörperchen umschliesst. Hier liegt der Kern mitten im Protoplasma, auf dessen feinere Struktur ich später eingehen will. Zwischen den, nun beschriebenen, extremen Zellformen des Geschwulstgewebes bestehen alle nur denkbaren Übergänge. In dem dichten Protoplasma der kleinen Zellen treten feine Bläschen auf. Die Bläschen werden grösser, ihr Lumen wird grösser, gleichzeitig nehmen sie an Zahl ab. Aus dem schaumigen Charakter der Zelle, den ich besonders gut bei Kresylviolettfärbung sah, wird ein wabiger, netzartiger. Zunächst sind die Maschen des Netzes noch sehr grob, d. h. die Lücken sind noch klein, das Protoplasmagerüst überwiegt. Dann werden die Netzbalken feiner, die Vakuolen lichter, das Protoplasma häuft sich um den Kern und in einer Randzone zusammen. So durchläuft die Zelle alle Stadien der Verfeinerung des Netzwerks und des Anwachsens der Vakuolen. Es kommt zum Zusammenfliessen derselben, einzelne grössere liegen neben vielen kleinen. Die Protoplasmaanhäufungen sind nicht mehr nachzuweisen, die ganze Zelle wächst und weitet sich. Der Kern behält seine runde intakte Form, solange er noch in seinem Protoplasmahof liegt. Je mehr dieser schwindet dadurch, dass er sich in Vakuolen auflöst, desto mehr wird er verändert. Er wird kleiner, verliert seine Rundung und scharfe Zeichnung, wird zackig oder zusammengedrückt und rückt mehr und mehr nach der Peripherie. Jetzt sehen wir das Bild einer grossen zentralen Vakuole. Nur am Rand der Zelle findet sich noch ein feiner Protoplasmarest mit ganz kleinen Vakuolen. Schliesslich verschwinden auch diese, das Randprotoplasma wird zur schmalen Sichel zusammengeschoben, der Kern förmlich aus der Zelle hinausgebeult, wir haben das zuerst beschriebene Endstadium der «Siegelringzelle». In keinem meiner Schnitte, die übrigens aus den verschiedenen Teilen der Geschwulst immer im wesentlichen dasselbe Bild boten, konnte ich eine Mitose nachweisen.

Zwischen den spezifischen Tumorzellen findet sich ein Maschenwerk von Kapillaren mit länglichen Kernen. Als weitere Zellformen waren noch spärlich zerstreute Mastzellen zu erwähnen.

Gute Fettbilder erhielt ich bei Hämatoxylin-Scharlachrot und bei Chlorophyll-Orcein-Färbung zu gleichen Teilen gemischt. Allgemein kann vorausgeschickt werden, dass alles, was bei den Gewebsfärbungen als Vakuole, Wabe, Bläschen imponierte, nun die spezifische Fettfärbung aufwies. Es herrschen wieder die grossen, runden oder abgeplattet-polygonalen, die reifen, gewöhnlichen Fettzellen vor. Sehr deutlich zeigt sich die scharfe Abgrenzung der Zellen voneinander. Nirgends sieht man ein Zusammenfliessen zweier Fettzellen. Von den grossen, die Zelle ganz erfüllenden, stark gefärbten Kugeln finden sich wieder alle Übergänge, bis zu Zellformen, die bei schwacher Vergrösserung zunächst blau (Hämatoxylin) bzw. braun (Orcein) erscheinen, bei starker Vergrösserung aber, in feinsten Tröpfchen im Zelleib verteiltes Fett zeigen, sodass die Zellen hier aussehen wie «verfettet». Bei Immersionsvergrösserung zeigt sich die Zelle wie bestäubt mit verschieden grossen, scheinbar unregelmässig angeordneten Fettröpfchen. Zwischen ihnen besteht eine farblose, bis zart bläuliche Schicht, bei der eine feinere Struktur mit Hämatoxylin nicht nachweisbar ist. Bei der Anwendung von Orcein im Verein mit Chlorophyll aber fiel mir zuerst auf, dass die von Fett freien Stellen des Zelleibs eine feine Körnung aufwiesen. Es finden sich da Zellen, in denen eine oder zwei grüne Kugeln liegen, umgeben von einem Protoplasmasaum, der aus lauter kleinsten braunen Körnchen besteht, in deren Mitte der Kern liegt. Andere Zellen wieder enthalten in einem braunen Maschenwerk grüne Bläschen. Die Maschen tragen, wie Tauperlen auf einem Spinnfaden aufgereiht, kleinste Körnchen. Es kommen dann Zellbilder vor, bei denen die Körnchen auf Stäbchen und auf Kreise aufgereiht erscheinen, entsprechend den intervakuolären Septen. Bei Flachschnitten kommt es dann deutlich zum Ausdruck, dass die Stäbchen in Wirklichkeit Wände, die Kreise eigentlich Kugelmäntel darstellen. Die gleichen Bilder sah ich bei der Schultzeschen Osmiumhämatoxylinmethode, wo das Fett im Gegensatz zu den schwarzen Granulis in einem zartgrauen Eigenton erschien. Schärfer und deutlicher noch scheinen mir die Mallory-Färbung, die Heidenhainsche Eisenhämatoxylin-Färbung und besonders die Kolstersche Modifikation der Bendaschen Mitochondrien-Färbung die granuläre Struktur zur Darstellung zu bringen.

Die schönsten Bilder glaube ich mit der Benda-Kolster-Färbung erhalten zu haben. Bei Anwendung dieser Methoden lassen sich Granula

in allen Zellen unseres Tumors nachweisen, ausser in den ausgereiften Fettzellen, wo das Protoplasma vollkommen von Fett verdrängt ist. Die parenchymreichen Zellen (Fig. 1) sind z. T. völlig vollgestopft mit Granulis, zum Teil sind dieselben lichter angeordnet, ohne dass diese lichtere Anordnung durch das Überhandnehmen der Fettvakuolen bedingt sein muss. Unter der grossen Masse der gleichgrossen Granula sind mir öfters bei den verschiedensten Färbungen solche aufgefallen, die die anderen an Grösse überragten (Fig. 2). Diese grösseren waren

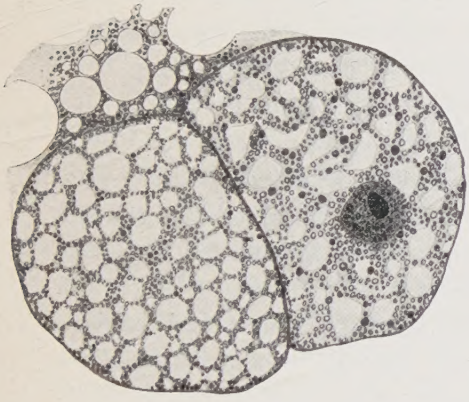

Fig. 1.

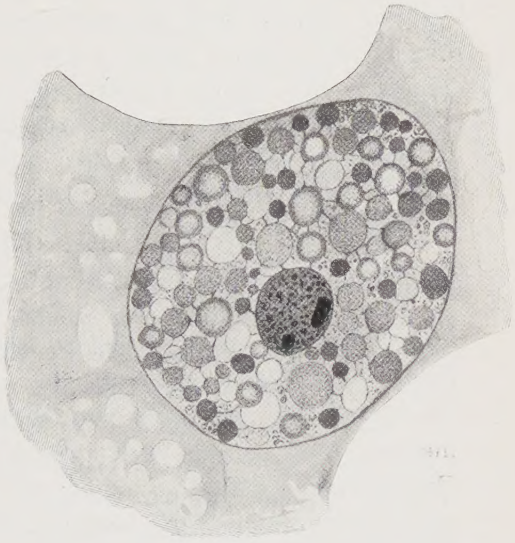

Fig. 2.

dann nicht so dunkel tingiert wie die kleinen, sie waren blässer und zeigten manchmal eine Verbindung untereinander durch feine Stäbchen, die offenbar nicht den Vakuolengrenzen entsprachen, da ich sie gerade in Zellen fand, in denen sich noch keine Vakuolenbildung zeigte. Bei der Schultzeschen Osmiumhämatoxylinmethode, der vielleicht eine besondere Bedeutung zukommt, weil bei ihr das Fett in einer Eigenfarbe neben den spezifisch gefärbten Granulis zur Geltung kommt, erscheinen dann die grösseren Granula heller, als die kleinen tiefschwarzen, aber nicht in dem rauchgrauen Ton der Fettkugel. Bei der Benda-Kolsterschen Methode haben sie besonders im Zentrum einen hellvioletten Ton, ebenso bei der Kresylviolettfärbung, wo sie fast die Vorstellung erwecken, als habe man es mit einem Bläschen zu tun.

Versuchen wir nun unsere Untersuchungsresultate zur Klassifizierung der Geschwulst zu verwerten. Wir haben ein «aus Fettgewebe

bestehendes Gewächs»[1]), also ein Lipom im Virchowschen Sinne. Was das unsrige vom gewöhnlichen Lipom unterscheidet, fiel schon makroskopisch am frischen Material auf. Es war weiss und milchig trübe, nicht gelb und ölig glänzend, wie sonst die Lipome. Unter dem Mikroskop bestätigt sich auch der Vergleich der Milch, als der feineren Emulsion mit dem Öl als der gröberen. Wir finden, dass den reifen zellausfüllenden Fettröpfchen protoplasmatische Zellen gegenüberstehen, die mit Fett nur staubförmig durchsetzt sind. — In der Schilderung des Befundes ist nun schon darauf hingewiesen, dass diese beiden Stadien als End- und als Anfangspunkt einer Entwicklungsreihe zu betrachten sind, und tatsächlich scheinen mir die Befunde in nicht zu verkennender Weise mit den Bildern bei der Entwicklung des Fettgewebes übereinzustimmen, wie wir sie in den Büchern der Entwicklungsgeschichte[2]) kurz geschildert, und namentlich in der Arbeit von E. T. Bell[3]) über die Entwicklung des Fettgewebes des Rinderfötus genauer studiert finden.

Bromann z. B. schreibt: «Kleine Fettkörnchen treten im Protoplasma der Bindegewebszellen auf. Die Fettkörnchen vergrössern sich allmählich und konfluieren zuletzt zu einem einzigen, relativ grossen Fettkügelchen, das die Zelle kugelförmig ausdehnt und den Zellkern nach der Peripherie der Zelle hin verlagert.»

Bell unterscheidet bei der Entwicklung der Fettzelle drei Stadien, deren erstes eine mit «Altmannschen Granulis» vollgestopfte Zelle darstellt. Beim zweiten Stadium treten neben den Granulis Fetttröpfchen auf. Im dritten Stadium zeigen sich die Fettropfen nur noch durch dünne Protoplasmastränge getrennt. In diesen, in einer Randzone und um den Kern herum finden sich noch Granulaanhäufungen.

Ausser diesen Angaben glaube ich noch besonders schön nachweisen zu können, dass es sich in unserem Falle wohl um ein Lipom handelt, dessen Zellen noch nicht alle reif sind, durch den Vergleich desselben mit einigen Präparaten, die ich Herrn Dr. Schneider verdanke. Es handelt sich um Fettgewebe in der Umgebung von Epithelkörperchen, bei einem einjährigen Kind. Hier finden sich nun an einigen Stellen genau dieselben Bilder (Fig. 3), wie wir sie in unserem Gebilde haben, nur in etwas verkleinertem Massstabe; die gleichen Übergänge von protoplasmatischen, granulär strukturierten Zellen, mit mittelständigem wohlgebildetem Kern, zu grossen Fettzellen, mit wand-

[1]) Virchow. Die krankhaften Geschwülste. Bd. I, S. 365.

[2]) Keibel-Mall. Handb. d. Entwicklungsgesch. d. Menschen. — J. Bromann. Normale und abnorme Entwicklung d. Menschen.

[3]) E. T. Bell. On the histogenesis of the adipose tissue of the ox. (American Journal of Anatomy 1909.)

ständigem plattgedrücktem Kern, dicht nebeneinander. Das Merkwürdige also scheint mir bei unserm Fall, dass wir ein Lipom mit jugendlichen, unreifen Fettzellen bei einem erwachsenen Menschen finden. Soviel mir bekannt, ist dieser Fall schon einmal in der Literatur beschrieben worden, und zwar von Merkel.[1]) Es scheint sich dort um einen gleichartigen Fall zu handeln, wie in dem unsrigen. Die Art der Krankengeschichte, die Lokalisation (im Unterhautfettgewebe) und besonders die Abbildungen und die Beschreibung des mikroskopischen Bildes stimmen wohl vollkommen mit dem unserigen überein, höchstens dass es sich um einen graduellen Unterschied der Reife handelt, insofern als bei Merkel die ausgereiften Fettzellen, die in unsrem Tumor doch fast überwiegen, gänzlich in den Hintergrund treten. Uns scheidet vielleicht nur die Auffassung von dem Wesen der Geschwulst. Mit Merkel möchte ich eine sarkomatöse Natur des Gebildes ablehnen, es fehlen ihm völlig klinische und histologische Merkmale eines solchen. Ebensowenig darf man, meiner Ansicht nach, an ein Liposarkom im Sinne Rindfleischs[2]) denken, da es sich nicht um «fettig infiltrierte Sarkomzellen» handelt, sondern um wirkliches Fettgewebe.

Der Gedanke, mit unsrem Fall vielleicht einen kleinen Beitrag zum Thema der granulären Fettsynthese zu geben, erscheint mir nicht ganz unberechtigt. Mit den verschiedensten Methoden und Färbungen konnte ich in allen Zellen des Lipoms, ausser in den ganz grossen, ausgereiften Fettzellen, stets die gleichen kleinsten Körnchen nachweisen. Die feinsten, durch Fettfarbstoffe dargestellten Fettröpfchen fanden sich in derselben Anordnung, wie die durch Protoplasmafarbstoffe dargestellten kleinsten Granula. Damit wäre der einen der von M. Heidenhain[3]) aufgestellten zwei Forderungen Genüge getan. Es «finden sich Granula, denen man die Aufgabe der Fettsynthese und -speicherung zumuten könnte». Die zweite Frage: «Lassen sich in ihnen (den Granulis) die verschiedenen Stadien des Fettansatzes nachweisen?», glaube ich auch auf Grund meiner Befunde in positivem Sinne beantworten zu dürfen. Die bei der Schultzeschen Osmiumhämatoxylinmethode erhaltenen, zunächst sehr bestechenden, Resultate darf ich zwar kaum als Beweis bringen, wegen der dem Osmium als Fettfärbung anhaftenden, oft erörterten Mängel und Fehlerquellen. Es bleiben mir jedoch die mit Eisenhämatoxylin, Kresylviolett, Mallorys Anilinblau

[1]) A. Merkel. Über ein Pseudolipom d. Mamma. (Eigenartiger Fettzellentumor.) Zieglers Beiträge 39, 1.

[2]) v. Borst. Geschwulstlehre.

[3]) M. Heidenhain. Plasma und Zelle i. Handb. d. Anatomie d. Menschen von K. v. Bardeleben.

und die nach der Benda-Kolsterschen Methode erhaltenen Bilder der grossen, blassen Granula mit hellerem Zentrum, neben den kleinen dunkel tingierten, die wir doch vielleicht als verschiedene Stadien des Fettansatzes auffassen dürfen. Die gleichen Bilder hat offenbar

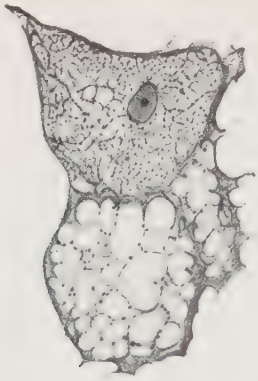

Lipom.



Fettgewebe. Kind.

Fig. 3.

G. Dubrenil[1]) bei seinen Studien über die Mitochondrien in den Fettzellen des Schaffötus beobachtet. Er macht in seiner Arbeit den Unterschied zwischen «vésicule lipoide» und «goutelette graisseuse». In dem ersten sieht er ein Mitochondrium, das seine Grösse verdoppelt und verdreifacht hat, dessen zentrale Partie gegenüber der peripheren schwächer mit Eisenhämatoxylin oder Kristallviolett (Benda) gefärbt ist. Er sieht in dieser schwachen Färbung das erste Anzeichen für das Auftreten von Fett und kommt ebenfalls zu dem Schluss, dass er an seinem Objekt, dem embryonalen Fettgewebe, den «gewohnheitsmässigen Übergang der Mitochondrien in wahres Fett beobachtet habe». Auch Cl. Regaud[2]) spricht in einer Arbeit über die Mitochondrien als Stapel- und Verwertungs-Zentren für Arzneistoffe die Ansicht aus, dass «in den Zellen, in denen sich Fettropfen bilden, eine Umwandlung der Mitochondrien stattfindet, die bläschenförmig werden». «Das Zentrum der Mitochondrien wird dann von Fett gebildet, das sich mit Osmium schwärzt, aber nicht mit dem Rand der kleinen Blase die Mitochondrienreaktion teilt.»

[1]) G. Dubrenil. Les mitochondries des cellules adipeuses; Comptes rendus de la Société de Biologie 1911.

[2]) Cl. Regaud. Les mitochondries, organites du protoplasma . . . etc. Revue de médecine 1911.

Lebenslauf.

Am 18. März 1889 wurde ich, Hans Adolf Rasor, als Sohn des Kaufmanns Friedrich Christian August Rasor zu Frankfurt a. M. geboren. Dort besuchte ich das humanistische Gymnasium (Lessing-Gymnasium), das ich Ostern 1907 mit dem Zeugnis der Reife verliess. Im Sommersemester 1907 und Wintersemester 1907/8 studierte ich Medizin zu Freiburg i. Br., vom Sommersemester 1908 bis zum Wintersemester 1909/10 zu Kiel, wo ich Ende Sommer 1909 die medizinische Vorprüfung bestand. Im Sommersemester 1910 studierte ich zu Heidelberg, im Wintersemester 1910/11 zu Berlin, dann wieder im Sommersemester 1911 und Wintersemester 1911/12 zu Heidelberg. Dort legte ich im Frühjahr 1912 die medizinische Hauptprüfung ab.

Druck von Carl Ritter, G. m. b. H.
Wiesbaden.